

# Propozycja protokołu skriningowego badania serca płodu w ramach Programu Ministerstwa Zdrowia Kardio-Prenatal 2008

## Proposal of screening fetal heart examination form granted by Polish Ministry of Health Program Kardio-Prenatal 2008

Słodki Maciej, Respondek-Liberska Maria

Zakład Diagnostyki i Profilaktyki Wad Wrodzonych Uniwersytetu Medycznego w Łodzi oraz Instytutu Centrum Zdrowia Matki Polki

Od wielu lat na świecie jak i w Polsce przyjęto dwustopniowy system badania serca płodu, polegający na skriningowym badaniu serca (wykrycie patologii) oraz na celowanym badaniu echokardiograficznym (pełna diagnostyka z ustaleniem rokowania i dalszego postępowania).

Celem ujednoczenia przeprowadzania badania skriningowego serca płodu opracowaliśmy na podstawie polskich, oraz światowych wytycznych załączony formularz [1-7].

Składa się on z 5 etapów badania serca:

1. Ocena położenia żołądka i aorty brzusznej.
2. Ocena czterech jam serca.
- 3 i 4. Ocena drogi wypływu z lewej (LVOT) i z prawej komory serca (RVOT).
5. Ocena śródpiersia górnego.

Dodatkową, opcjonalną projekcją do uzyskania jest łuk aorty w osi długiej do różnicowania z łukiem przewodu tętniczego. Ten element badania uzależniony jest w dużej mierze od położenia płodu i doświadczenia ultrasonografisty i nie należy do obowiązkowego etapu badania skriningowego.

Przedstawiony schemat badania można zastosować zarówno niezależnie od tego czy ultrasonografista posługuje się techniką 2D w czasie rzeczywistym czy technika STIC pracując *off-line* (bez pacjenta – przy komputerze) [8-9].

Przed oceną czterech jam serca należy zwrócić uwagę na położenie serca względem żołądka i określić czy mamy do czynienia z lewokardią, mezokardią, dekstrokardią oraz czy jest to *situs solitus* czy *situs inversus*. Następnym krokiem jest ocena wielkości serca (stosunek pola powierzchni serca do pola powierzchni klatki piersiowej), lub orientacyjnie sprawdzenie czy na terenie klatki piersiowej można „rozmieścić trzy serca”.

Kolejnym krokiem jest orientacyjna ocena osi serca, którą wyznacza linia przechodząca przez przegrody serca oraz dzieląca klatkę piersiową na dwie połowy.

Dzięki prawidłowej ocenie czterech jam serca można rozpoznać od 15 do 50% wad wrodzonych serca. Prawidłowy obraz czterech jam serca charakteryzuje się symetrycznymi komorami i przedsionkami, ciągłością przegrody międzykomorowej, widocznym otworem owalnym, charakterystyczną trabekulacją prawej komory i gładką ścianą lewej komory serca, prawidłowym przyczepem zastawek przedsionkowo-komorowych (zastawka trójdzielna jest położona nieco niżej od zastawki mitralnej). (Rycina 1A).

### Adres do korespondencji:

Maria Respondek-Liberska  
Zakład Diagnostyki i Profilaktyki Wad Wrodzonych Uniwersytetu Medycznego w Łodzi  
oraz Instytutu Centrum Zdrowia Matki Polki  
ul. Rzgowska 281/289, 93-345 Łódź  
tel. +48 42 271 11 35, fax. +48 42 271 13 84  
e-mail: majkares@uni.lodz.pl, maciejslodki@op.pl

Otrzymano: 28.04.2009

Zaakceptowano do druku: 15.05.2009

Słodki M, et al.

Prawidłowy obraz LVOT charakteryzuje się ciągłością między przednią ścianą aorty i przegrody międzykomorowej. (Rycina 1B). Lewa komora w ujęciu z drogą wypływu przypomina „banana”. W prawidłowym obrazie RVOT powinniśmy zobaczyć pień płucny ze swobodnie poruszającymi płatkami zastawki i jego podział na prawą i lewą tętnicę płucną. (Rycina 1C). Obok pnia płucnego powinniśmy zobaczyć aortę i czasami żyłę główną górną. Pień płucny może być nieznacznie szerszy od aorty, jednak różnica nie powinna wynosić więcej niż 2mm. Droga wypływu z prawej komory w ujęciu z pniem płucnym przypomina obrazem kształt „gruszki”. Ponieważ uzyskanie obrazu śródpiersia górnego z widocznym przekrojem trzech naczyń, (aorty wstępującej, pnia płucnego, żyły głównej górnej) jest równie proste jak uzyskanie obrazu czterech jam serca i pozwala rozpoznać większość nieprawidłowości dróg odpływu i dużych naczyń, projekcję te również zaliczamy aktualnie do podstawowego skринingowego badania serca płodu. (Rycina 1D). W obrazie trzech naczyń w śródpiersiu górnym należy zwrócić uwagę na ich ułożenie (w jednej linii) i wielkość względem siebie: tętnica płucna jest najszerszym naczyniem a żyła główna górna najwęższym.

Z naszego protokołu wynika iż badanie skринingowe serca płodu powinno zostać poprzedzone pełnym badaniem USG

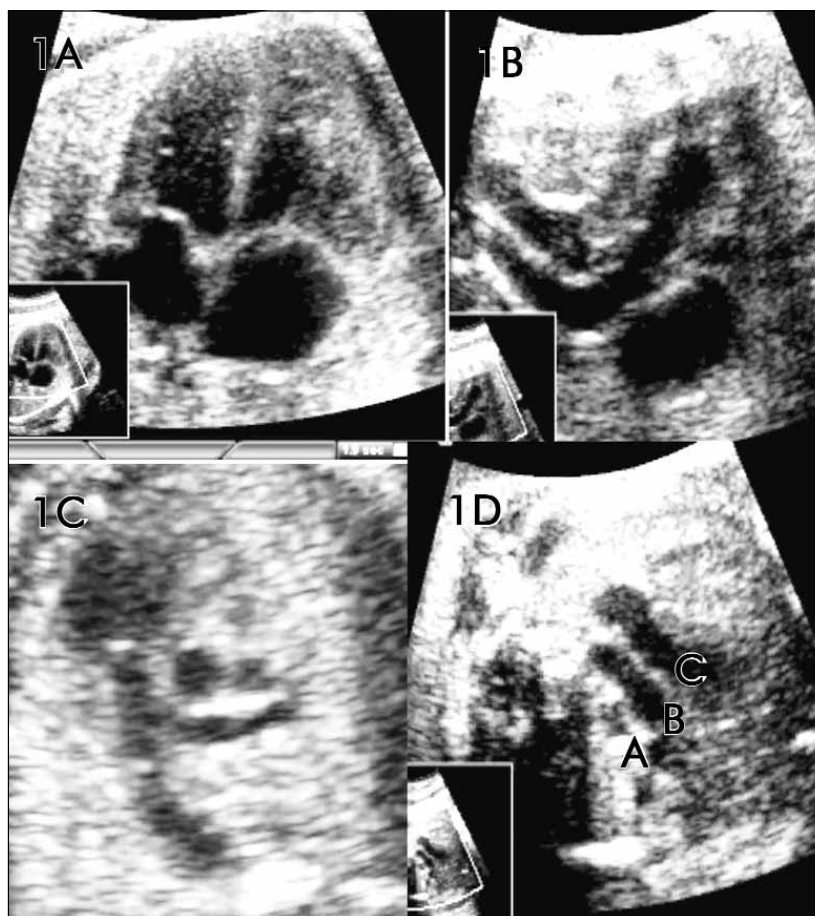
płodu wraz z biometrią i określeniem min. masy płodu oraz zgodności wieku płodu wg daty ostatniej miesiączki z wiekiem biometrycznym. Wynik badania powinien być zakończony wnioskami i ewentualnymi zaleceniami co do dalszego postępowania.

Proponujemy również umieścić na końcu formularza informacje dla pacjentów na temat niedoskonałości badań przesiewowych: ułożenie płodu, otyłość pacjentki, ilość płynu owodniowego, mogą utrudniać interpretację badania. Część problemów kardiologicznych może ujawnić się w późniejszym okresie życia płodowego lub dopiero po urodzeniu.

Zaproponowany przez nas protokół skринingowego badania serca płodu może pomóc w ujednocnieniu zasad badania serca, oraz w kontaktach z pacjentami w przypadku coraz częstszych spraw spornych dotyczących prenatalnych skринingowych badań serca płodu.

W większości przypadków (ok. 90%) położnicy – ultrasonografisci mogą potwierdzić prawidłową budowę serca płodu.

W przypadku stwierdzenia anomalii w sercu płodu lekarz wykrywający problem powinien A) skierować ciężarną do jednego z ośrodków kardiologii prenatalnej wg Programu Ministerstwa Zdrowia Kardio-Prenatal B) zgłosić przypadek do ogólnopolskiej bazy danych [www.orpkp.pl](http://www.orpkp.pl) [10].



**Rycina 1.** 1A: Prawidłowy obraz 4 jam serca u płodu, 1B: Droga wypływu z lewej komory serca, 1C: Droga wypływu z prawej komory serca, 1D: Prawidłowy obraz śródpiersia górnego. C – pień płucny, B – aorta, A – żyła główna górna.

## PROTOKÓŁ SKRININGOWEGO BADANIA SERCA PŁODU

Imię nazwisko ciężarnej .....BMI.....

Masa płodu ..... Wiek wg DOM.....Wiek wg USG.....

Położenie płodu .....

### OPIS BADANIA z dnia.....

#### 1. Położenie żołądka:

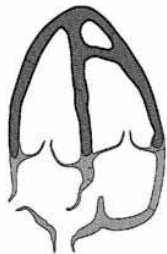


Żołądek po stronie: lewej  prawej  kręgosłupa

Aorta po stronie: lewej  prawej  kręgosłupa

Schemat położenia żołądka,  
aorty i żyły głównej dolnej.

#### 2. Cztery jamy serca:



Przedsionki: symetryczne  niesymetryczne

Komory: symetryczne  niesymetryczna

Krzyż serca: widoczny  niewidoczny

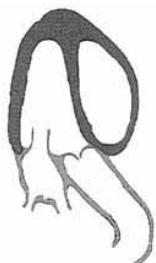Zastawka trójdzielna bliżej koniuszka: tak  nie

Wielkość serca: prawidłowa  nieprawidłowa

Zastawka foramen ovale w LA: tak  nie

Schemat czterech jam serca

#### 3. Droga wypływu z lewej komory:



Naczynie wychodzące z lewej komory:

nie rozgałęzia się  rozgałęzia się  nie uwidoczniono

Tylna ściana aorty przechodzi w przegrodę międzykomorową:

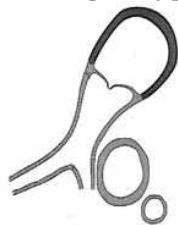tak  nie  nie uwidoczniono

Przednia ściana aorty przechodzi w zastawkę mitralną:

tak  nie  nie uwidoczniono

Schemat drogi wypływu  
z lewej komory serca.

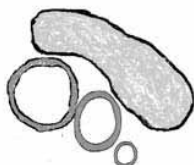#### 4. Droga wypływu z prawej komory serca:



Schemat drogi wypływu z prawej komory serca.

Naczynie wychodzące z prawej komory:  
rozgałęzia się     nie rozgałęzia się     nie uwidoczniło

#### 5. Obraz śródpiersia górnego:




Schemat śródpiersia górnego.

3 naczynia:    widoczne     niewidoczne   
Szerokość naczyń:    prawidłowa     nieprawidłowa   
Grasica:    widoczna     niewidoczna

#### OPCJONALNIE:

#### 6. Obraz łuku aorty:



Uwidoczniło łuk aorty

Nie uwidoczniło łuku aorty

Schemat łuku aorty.

Rytm serca    prawidłowy     nieprawidłowy     FHR.....

Wnioski: Budowa serca prawidłowa

          Budowa serca nieprawidłowa

          Budowa serca trudna do oceny, wydaje się być prawidłowa

          Wskazane badanie echokardiograficzne w ośrodku referencyjnym:

#### Inne zalecenia:

.....  
.....  
.....

**Podpis/Pieczętka**

*Prawidłowo przeprowadzone badanie skriningowe pozwala wykryć większość ale nie wszystkie wady serca. Niekorzystne położenie płodu, nadmierna masa ciała ciężarnej, nieprawidłowa objętość płynu owodniowego mogą utrudniać interpretację badania. W przypadku wątpliwości proponujemy skorzystać z badania specjalistycznego – badania echo płodu w ośrodkach kardiologii prenatalnej typu C, B lub A (szczegóły: www.orpkp.pl) .*

Opracowanie Protokołu w ramach Programu Ministerstwa Zdrowia Kardio-Prenatal. 2008  
Prof. M. Respondek-Liberska, Dr n. med. M. Słodki

## Propozycja protokołu skriningowego badania serca płodu...

## Piśmiennictwo

1. Polskie Towarzystwo Ginekologiczne. [The recommendations of the Polish Gynecologic Society regarding diagnostic ultrasonography in obstetrics and gynecology]. *Ginekol Pol.* 2004,75, 743-748.
2. Wood D, Respondek-Liberska M, Puerto B, [et al.]. Coordinator of the WAPM. Ultrasonography Working Group. Perinatal echocardiography: protocols for evaluating the fetal and neonatal heart. *J Perinat Med.* 2009, 37, 5-11.
3. Allan L., Dangel J., Fesslova V., [et al.]. Fetal Cardiology Working Group; Association for European Paediatric Cardiology. Recommendations for the practice of fetal cardiology in Europe. *Cardiol Young.* 2004, 14, 109-114.
4. Lee W., Allan L., Carvalho JS., [et al.]. ISUOG Fetal Echocardiography Task Force. ISUOG consensus statement: what constitutes a fetal echocardiogram? *Ultrasound Obstet Gynecol.* 2008, 32, 239-242.
5. Rychik J., Ayres N., Cuneo B., [et al.]. American Society of Echocardiography guidelines and stand arts for performance of fetal echocardiogram. *J Am Soc Echocardiography.* 2004, 17, 803-810.
6. Eik-Nes S., Lee W., Carvalho J.S., [et al.]. Cardiac screening examination of the fetus: guidelines for performing the 'basic' and 'extended basic' cardiac scan. ISUOG Guidelines. *Ultrasound Obstet Gynecol.* 2006, 27, 107-113.
7. Pézard P., Bonnemains L., Boussion F., [et al.]. Influence of ultrasonographers training on prenatal diagnosis of congenital heart diseases: a 12-year population-based study. *Prenat Diagn.* 2008, 28, 1016-1022.
8. DeVore GR, Polanco B, Sklansky MS, [et al.]. The 'spin' technique: a new method for examination of the fetal outflow tracts using three-dimensional ultrasound. *Ultrasound Obstet Gynecol.* 2004, 24, 72-82.
9. Rizzo G, Capponi A, Muscatello A, [et al.]. Examination of the fetal heart by four-dimensional ultrasound with spatiotemporal image correlation during routine second-trimester examination: the 'three-steps technique'. *Fetal Diagn Ther.* 2008, 24, 126-131.
10. Respondek-Liberska M, Szymkiewicz-Dangel J, Tobota Z, [i wsp.]. Założenia i wstępne wnioski Ogólnopolskiego Rejestru Patologii Kardiologicznych u płodu. *Polski Przegląd Kardiologiczny.* 2008, 10, 129-135