

Pierwsza w Polsce skuteczna przezskórna plastyka balonowa zastawki aortalnej u płodu

The first successful fetal aortic balloon valvuloplasty in Poland

Dangel Joanna¹, Dębska Marzena², Koleśnik Adam³, Dąbrowski Marek⁴,
Kretowicz Piotr², Dębski Romuald², Brudkowska Anna²

¹ Ośrodek Referencyjny Kardiologii Prenatalnej, Poradnia Perinatologii i Kardiologii Perinatalnej, II Klinika Położnictwa i Ginekologii WUM, Warszawa, Polska

² II Klinika Położnictwa i Ginekologii CMKP, Szpital Bielański, Warszawa, Polska

³ Zakład Anatomii Prawidłowej i Klinicznej WUM, Pracownia Cewnikowania Serca i Angiografii, IP CZD, Warszawa, Polska

⁴ Klinika Kardiologii, Szpital Bielański, CMKP, WUM, Warszawa, Polska

Streszczenie

Prenatalna balonowa plastyka zastawki aortalnej u płodów jest wykonywana jedynie w kilku ośrodkach na świecie. Wskazaniem do przeprowadzenia zabiegu jest krytyczne zwężenie zastawki aortalnej, które doprowadza albo do zespołu niedorozwoju lewego serca lub do ciężkiej niewydolności serca płodu z obrzękiem uogólnionym. Prenatalne poszerzenie zastawki może zmienić naturalny przebieg tej wady.

Autorzy przedstawiają pierwszą w Polsce skuteczną balonową plastykę zastawki aortalnej, którą przeprowadzono w II Klinice Położnictwa i Ginekologii w Szpitalu Bielańskim w Warszawie. Zwężoną zastawkę aortalną poszerzono u 29 tygodniowego płodu z ciężką niewydolnością serca z uogólnionym obrzękiem.

Po skutecznym zabiegu, który przebiegł bez powikłań, uzyskano poprawę funkcji lewej komory oraz poprawę stanu płodu. Efektywne leczenie płodu było możliwe dzięki precyzyjnemu zaplanowaniu jego przeprowadzenia, które było poprzedzone kilkumiesięcznym systematycznym przygotowaniem oraz zorganizowaniem zespołu specjalistów. Jest to pierwsza w Polsce skuteczna interwencja kardiologiczna u płodu, która otwiera drogę do poprawy wyników leczenia dzieci z tą złożoną wadą serca.

Słowa kluczowe: **leczenie płodów / prenatalna plastyka balonowa /
/ echokardiografia płodowa / stenoza aortalna /**

Adres do korespondencji:

Joanna Dangel
Ośrodek Referencyjny Kardiologii Prenatalnej, Poradnia Perinatologii i Kardiologii Perinatalnej,
II Klinika Położnictwa i Ginekologii WUM
Polska, 00-315 Warszawa, ul. Karowa 2
Tel. +22 8287925 fax. +22 8286687
e-mail: joanna.dangel@wum.edu.pl

Otrzymano: 01.07.2011
Zaakceptowano do druku: 20.07.2011

Dangel J, et al.

Abstract

Prenatal aortic valvuloplasty is performed only in few perinatal centers in the world. Critical aortic stenosis which can lead to hypoplastic left heart syndrome or severe fetal heart failure with nonimmune hydrops is an indication for this procedure. Prenatal intervention can change the natural course of the disease.

Authors present the first successful fetal balloon aortic valvuloplasty in Poland. It was performed in a 29-week fetus with critical aortic stenosis, severe impairment of left ventricular function, heart failure and fetal hydrops. After successful intervention, without any complications, left ventricular function and fetal condition improved gradually. Effective fetal intervention was possible after few months of preparation and building a team of specialists. This is the first successful fetal cardiac intervention in Poland, which opens the way to the new era of fetal cardiology and hopefully will lead to improve results in children with this critical heart defect.

Key words: **fetal therapy / fetal interventions / prenatal balloon valvuloplasty / fetal echocardiography / aortic stenosis**

Wstęp

Krytyczne zwężenie zastawki aortalnej w okresie prenatalnym może:

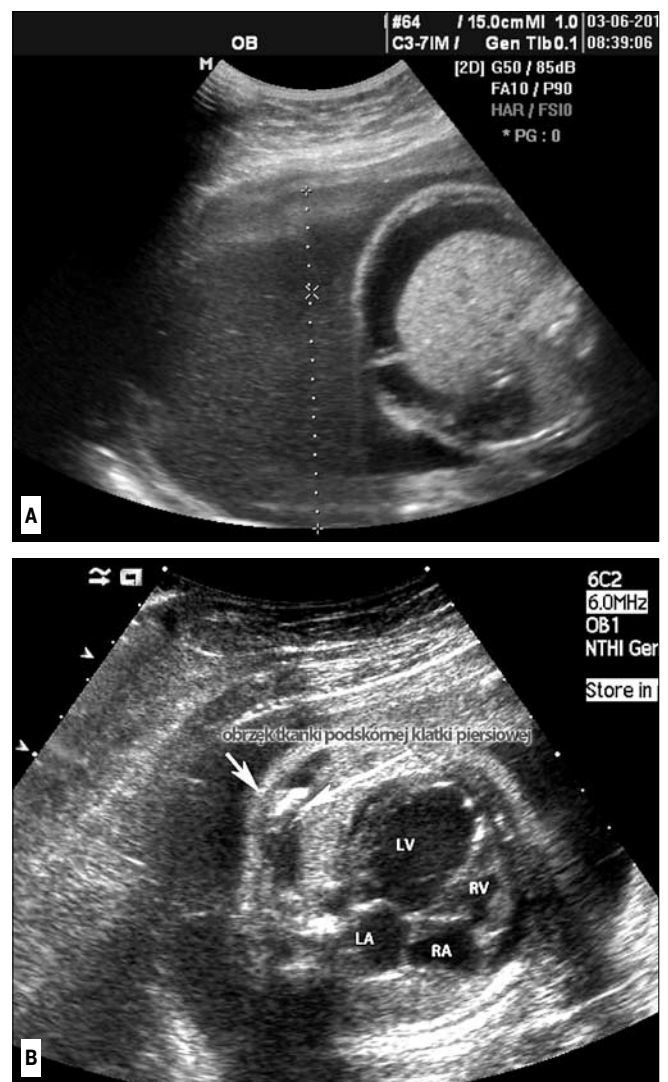
1. Pozostać krytycznym zwężeniem zastawki aortalnej (AS) bez niewydolności serca płodu.
2. Doprowadzić do niedorozwoju lewej komory serca i w efekcie do tzw. „ewolucyjnego” zespołu niedorozwoju lewego serca, w którym leczenie ostateczne polega na pozostawieniu serca jednokomorowego z ostateczną operacją metodą Fontana.
3. Doprowadzić do ciężkiej niewydolności serca z uogólnionym obrzękiem płodu i zgonem płodu wewnątrzmacicznym lub bezpośrednio po porodzie.

Dotychczas nie wiadomo, dlaczego przebieg tej wady jest różny. Próbowano znaleźć charakterystyczne objawy anatomiczne, ale nadal nie potrafimy przewidzieć, który płód jak będzie chorować [1]. Ze względu na to, że prenatalne interwencje kardiologiczne nie są jeszcze uznane za ogólnie przyjętą metodę leczenia, muszą zostać precyzyjnie ustalone wskazania do tych zabiegów. Uznano, że do prenatalnej plastyki zastawki aortalnej można zakwalifikować płód, jeśli przewidujemy, że niepodjęcie leczenia doprowadzi do jego zgonu przed lub tuż po porodzie, albo do rozwoju zespołu niedorozwoju lewego serca w dalszym przebiegu ciąży. Diagnoza musi być ustalona przez doświadczonego kardiologa prenatalnego, który potrafi zinterpretować wyniki badania echokardiograficznego i dopplerowskiego.

Dotychczas na świecie przeprowadzono około 100 prenatalnych poszerzeń zastawki aortalnej. Najwięcej wykonano ich w ośrodku w Bostonie, a następnie w Linz w Austrii [2]. Z przekazów ustnych wiemy, że w Polsce było kilka prób wykonania tego zabiegu, ale żaden nie zakończył się sukcesem.

Opis przypadku

Pacjentka 26 lat, paląca papierosy, ciąża 1. Badania USG wykonane w 9 i 23 tygodniu ciąży były opisane jako prawidłowe. Do 28 tygodnia ciąży bez powikłań. W 29 tygodniu została przyjęta w trybie pilnym na Blok Porodowy II Kliniki Położnictwa i Ginekologii WUM z powodu zagrażającego porodu przedwczesnego. W badaniu USG stwierdzono wielowodzie i uogólniony ciężki obrzęk płodu (znacznego stopnia wodobrzusze i masywny obrzęk tkanki podskórnej). (Rycina 1 A, B).



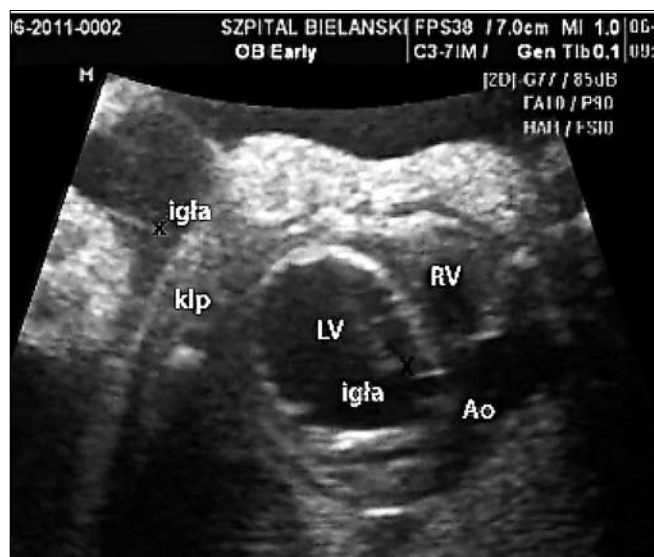Rycina 1 A, B. Płód 28 tygodni z krytycznym zwężeniem zastawki aortalnej, znacznie powiększonym sercem, obrzękiem uogólnionym, ciężką niewydolnością krążenia CVPS 4/10. Wielowodzie.

A: Wodobrzusze,

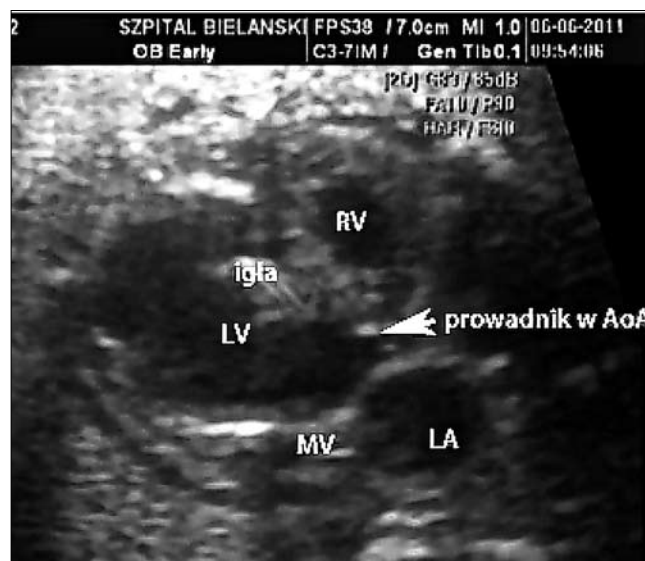B: Znacznie powiększone serce, szczególnie lewa komora (LV), obrzęk tkanki podskórnej klatki piersiowej (białe strzałki pokazują ścianę klatki piersiowej i warstwę skóry).

RV – prawa komora, LA – lewy przedsionek, RA – prawy przedsionek.

Pierwsza w Polsce skuteczna przezskórna plastyka balonowa zastawki aortalnej u płodu.



Rycina 2. Igła włożona przez klatkę piersiową płodu i koniuszek do lewej komory serca, jej koniec ustawiony bezpośrednio pod zastawką aortalną. LV – lewa komora, RV – prawa komora, Ao – aorta. Igłę w jamie owodni oraz w lewej komorze serca płodu pokazują czarne krzyżyki x. klp – klatka piersiowa.



Rycina 3. Prowadnik wprowadzony przez uprzednio włożoną igłę w odpowiedniej pozycji powyżej zastawki aortalnej. Strzałka pokazuje prowadnik między płatkami zastawki aortalnej, AoA – aorta wstępująca, LV – lewa komora, RV – prawa komora, MV – zastawka dwudzielna.

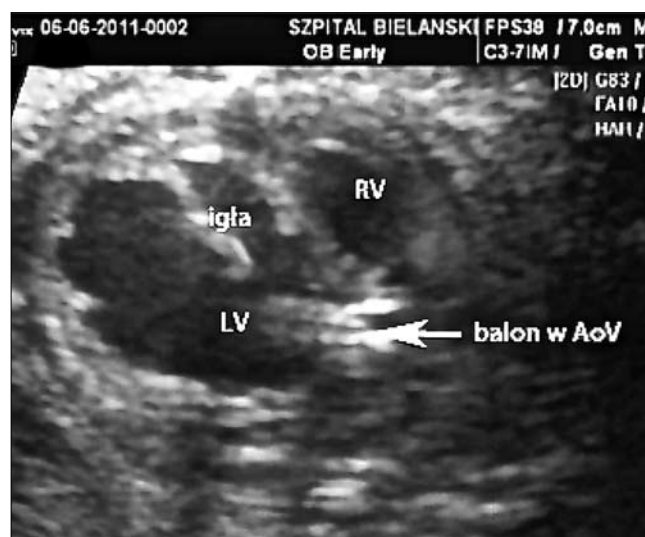Biometria była prawidłowa, szacowana masa płodu z obrzękiem około 1650g. Pacjentka otrzymywała leki tokolityczne z powodu przedwczesnej czynności skurczowej i skracania się szyki macicy. W badaniu echokardiograficznym płodu rozpoznano krytyczne zwężenie zastawki aortalnej, ze znacznie powiększoną lewą komorą o upośledzonej funkcji skurczowej (%SF <9%) i rozkurczowej (monofazowy napływ do lewej komory przez zastawkę dwudzielną). (Rycina 1 C).

Zastawka aortalna o dysplastycznych, nie otwierających się płatkach miała średnicę 3,7mm. Maksymalna prędkość przepływu krwi w aortic wstępującej wynosiła 1,5m/s, co wskazywało na brak efektywnego wypływu z lewej komory. Ciężka holosystoliczna niedomykalność zastawki dwudzielnej powodowała podwyższenie ciśnienia w lewym przedsionku, czynnościowe przymknięcie otworu owalnego i lewo – prawy, mały przepływ na jego poziomie, z nieprawidłowym przepływem w żyłach płucnych. Uznano, że poprawę stanu płodu można uzyskać wyłącznie poprzez prenatalną interwencję. Pacjentkę przekazano do II Kliniki CMKP w Szpitalu Bielańskim.

W dniu 6.06.2011 przeprowadzono przezskórną wewnątrzmaciczną plastykę zastawki aortalnej u płodu. Pacjentka była znieczulona ogólnie w taki sposób, aby leki działały również na płód. W celu uzyskania większego bezpieczeństwa zabiegu podano środki zwiotczające bezpośrednio do żyły pępowinowej. Z tego samego wkłucia pobrano krew w celu oznaczenia kariotypu (wynik prawidłowy 46,XX).

Przygotowano sprzęt do przeprowadzenia plastyki zastawki aortalnej. Pod kontrolą USG igłę włożono przez koniuszek lewej komory i wzdłuż przegrody międzykomorowej ustawiono jej koniec bezpośrednio pod zastawką aortalną. (Rycina 2).

Wówczas wprowadzono do igły prowadnik z cewnikiem. Krytycznym momentem zabiegu było przejście miękkim prowadnikiem (*flopy guidewire*) przez zwężoną zastawkę aortalną do aorty wstępującej. (Rycina 3).



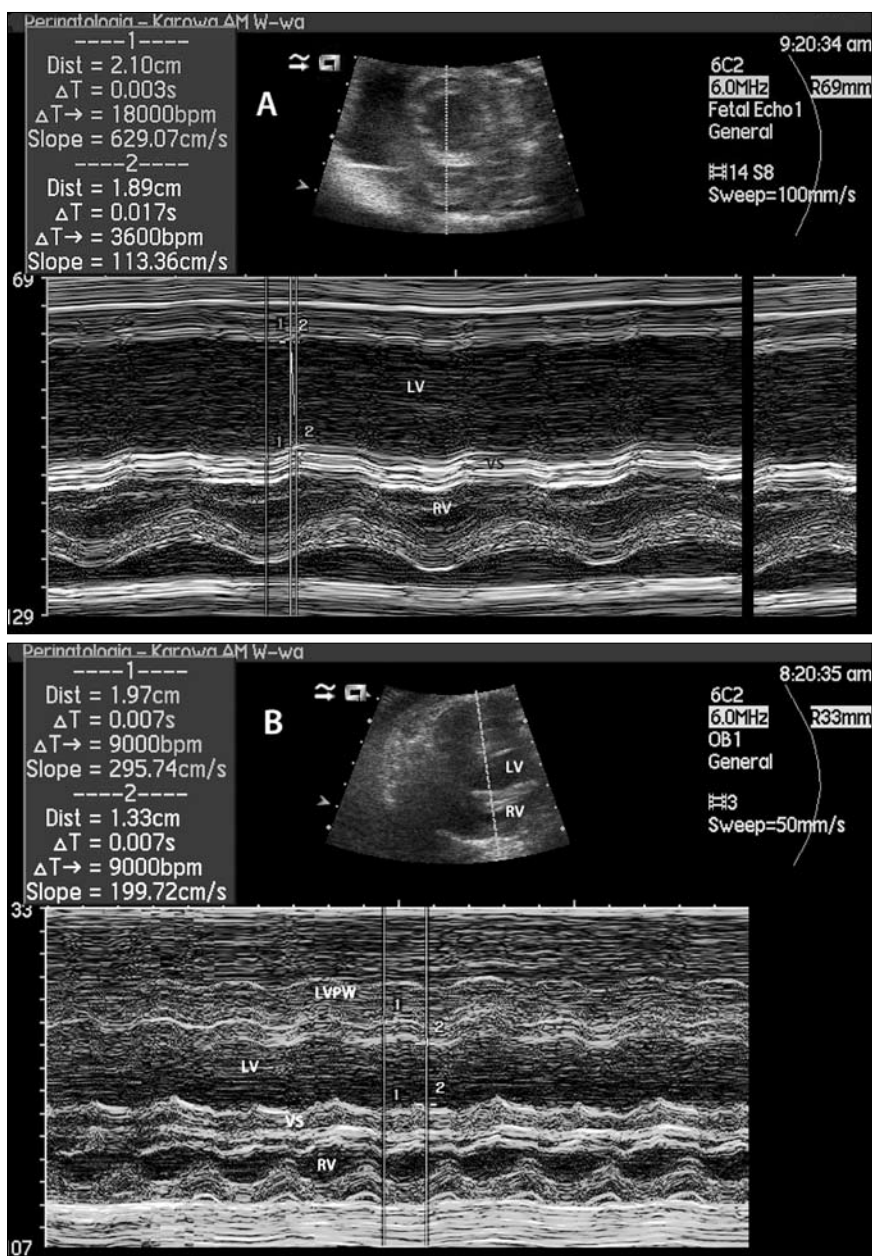
Rycina 4. Balon średnicy 4,05 mm poszerza zwężoną zastawkę aortalną. Strzałka pokazuje wypełniony balon. Skrót jak na rycinach poprzednich.

Po jego ustabilizowaniu wprowadzono po nim cewnik z balonem. Po potwierdzeniu w obrazie USG prawidłowej lokalizacji balonu na poziomie zastawki aortalnej, poszerzono ją dwukrotnie wypełniając balon. (Rycina 4).

Balon z prowadnikiem i igłą wyjęto z serca płodu. Po zabiegu widoczna była niewielka (około 4mm) ilość płynu w worku osierdziowym, która nie powodowała upośledzenia funkcji serca.

Bezpośrednio po poszerzeniu zastawki zaobserwowano optyczną poprawę kurczliwości lewej komory. Widoczny był szeroki strumień wypływu krwi do aorty i niedomykalność zastawki aortalnej 1 stopnia.

Dangel J, et al.



Rycina 5 A, B. Prezentacja *M-mode* lewej komory serca u płodu, prawidłowa wartość FS >28%.

A. 28 tygodni, przed plastyką, %FS=10%. Widoczne linie proste tylnej ściany lewej komory oraz przegrody międzykomorowej (VS).

RV – prawa komora. Dist.: wymiar lewej komory w rozkurczu (1) i w skurczu (2)

B. 32 tygodnie, 3 tygodnie po plastyce %FS=32% – prawidłowa.

Wyraźnie widoczna dobra czynność skurczowa tylnej ściany lewej komory (LVPW) oraz przegrody międzykomorowej (VS).

RV – prawa komora. Dist.: wymiar lewej komory w rozkurczu (1) i w skurczu (2).

Po dwóch dniach od zabiegu przeprowadzono dodatkowo amnioredukcję, która spowodowała ustąpienie objawów zagrażającego porodu przedwczesnego. W badaniu echokardiograficznym przeprowadzonym 2 dni i 2 tygodnie po przezskórnej plastyce aortalnej stwierdzono zmniejszenie stopnia niedomykalności zastawki mitralnej i przyspieszenie przepływu przez zastawkę aortalną odpowiednio do 2,5m/s po 2 dniach i do 3, 5m/s po 2 tygodniach po zabiegu. W drugim tygodniu po plastyce stwierdzono całkowite ustąpienie obrzęku tkanki podskórnej, utrzymywał się jedynie stopniowo zmniejszający się wysięk w jamie brzusznej płodu. (Rycina 5).

Ciężarna zauważyła zdecydowaną poprawę ruchów płodu. W pomiarach uzyskano istotną poprawę funkcji skurczowej lewej komory (%SF wzrósł z 10% przed zabiegiem do 32% 3 tygodnie po), (Rycina 5), zmniejszenie serca oraz zmniejszenie stopnia niedomykalności zastawki mitralnej.

Z powodu prac remontowych w Szpitalu Bielańskim od 5 doby po zabiegu, przez 3 tygodnie, pacjentka była hospitalizowana w II Klinice Położnictwa i Ginekologii WUM, gdzie otrzymywała digoksynę (Bemecor) w celu poprawy funkcji prawej komory serca płodu.

Pierwsza w Polsce skuteczna przezskórna plastyka balonowa zastawki aortalnej u płodu.

Dyskusja

Opisany przypadek skutecznego technicznie poszerzenia zastawki aortalnej u płodu z ciężką niewydolnością serca z uogólnionym obrzękiem jest krokiem milowym w rozwoju polskiej kardiologii prenatalnej. Pierwsze tego typu zabiegi przeprowadzono w Londynie pod koniec lat 90-tych ubiegłego wieku, ale prawdziwy rozwój interwencji kardiologicznych u płodów to wiek XXI [3].

Największe doświadczenie ma ośrodek w Bostonie, gdzie wykonano ponad 70 prenatalnych poszerzeń zastawki aortalnej [4]. W większości przypadków wskazaniem do przeprowadzenia płodowej interwencji było „uratowanie” lewej komory i zapobieganie rozwojowi serca jednokomorowego. W grupie 70 płodów zabieg był udany (tzn. przewodnik z cewnikiem balonowym został wprowadzony przez koniuszek lewej komory do aorty wstępującej i zwężona zastawka aortalna została skutecznie poszerzona) u 52 płodów. W artykule tym autorzy rozpatrują techniczne możliwości przeprowadzenia skutecznego zabiegu walwuloplastyki aortalnej u płodu w zależności od budowy struktur lewej strony serca. Mniejszy wymiar osi długiej lewej komory i zarośnięcie zastawki aortalnej wiązały się z brakiem możliwości skutecznego przeprowadzenia zabiegu. Ta sama grupa autorów analizuje techniczne problemy przeprowadzenia zabiegu, podkreślając znaczenie odpowiedniego ułożenia płodu [5].

Drugą, zdecydowanie mniej liczną grupą, są płody z krytycznym zwężeniem zastawki aortalnej z ciężką niedomykalnością zastawki mitralnej i obrzękiem nieimmunologicznym. Nieleczona wada doprowadza do zgonu wewnątrzmacicznego lub bezpośrednio po porodzie [6]. Dodatkowo może być niebezpieczna dla matki doprowadzając do „zespołu lustrzanego” (*mirror syndrom*). W tych przypadkach uzasadnieniem prenatalnej interwencji jest uratowanie życia płodu i poprawa stanu matki [7].

Przypadek opisywany przez nas spełnia powyższe kryteria. Ciężki obrzęk płodu mógł doprowadzić do jego obumarcia wewnątrzmacicznego lub porodu przedwczesnego, co w tej sytuacji jest równoznaczne ze zgonem noworodka. Nie można również wykluczyć, że w związku z tak znacznym nasileniem zmian obrzękowych doszłoby do rozwoju zespołu lustrzanego. Na podstawie niepublikowanych doświadczeń własnych wiemy, że płody z tak ciężkim przebiegiem zwężenia zastawki aortalnej nie dożywały do terminu porodu, a przedwczesne urodzenie noworodka z ciężką niewydolnością serca kończyło się zgonem na Oddziale Intensywnej Terapii Noworodka. Z tego względu uznaliśmy, że w tym przypadku prenatalne poszerzenie zastawki aortalnej jest w pełni uzasadnione.

Zabieg mógł być skutecznie przeprowadzony dzięki perfekcyjnemu przygotowaniu całego zespołu. Przeanalizowaliśmy wszystkie opublikowane artykuły dotyczące prenatalnych interwencji kardiologicznych, zwracając szczególną uwagę na szczegóły techniczne i możliwe powikłania. Kilka miesięcy przed wykonanym zabiegiem odbyliśmy szkolenie pod kierownictwem dr Geralda Tulzera w Szpitalu Uniwersyteckim w Linz (J. Dangel, M. Dębska), gdzie miałyśmy możliwość obserwowania zabiegów wykonywanych u pacjentek z ciężkim zwężeniem zastawki aortalnej zakwalifikowanych do zabiegu przez nasz ośrodek. Uczestniczyliśmy w konsultacji pacjentki przed zabiegiem, a następnie w przygotowaniu do zabiegu od strony anestezjologicznej, położniczej i kardiologicznej oraz w samym zabiegu.

Ostatecznym etapem przygotowania do samodzielnego jego wykonania było sprawdzenie sprzętu i możliwości poszerzenia zastawki u martwego płodu w prosektorium.

Przygotowanie i zebranie zespołu, posiadającego duże doświadczenie zarówno w terapii prenatalnej, echokardiografii, jak i kardiologii interwencyjnej, składającego się z osób pracujących w różnych instytucjach, ale podobnie myślących, dało końcowy bardzo dobry efekt. Zabieg prenatalnej plastyki aortalnej przebiegł bez powikłań dla matki i płodu, stopniowo wycofuje się obrzęk płodu (obecnie jego pozostałością jest jedynie niewielkie wodobrzusze), obserwowana jest stała poprawa funkcji serca płodu. Jest to doskonały przykład efektywnej współpracy specjalistów z różnych dziedzin w celu poprawy rokowania dla najciężej chorych płodów.

Poszerzając zastawkę aortalną prenatalnie nie leczymy choroby całkowicie, ale umożliwiamy przeżycie dziecka do czasu porodu, minimalizujemy ryzyko dalszego uszkodzenia jego serca oraz zwiększamy bezpieczeństwo matki. Możemy chyba powiedzieć, że dzięki stworzeniu w Polsce zespołu wykonującego w okresie ciąży zabiegi kardiologiczne, rozpoczęliśmy nową erę w polskiej kardiologii prenatalnej.

Podziękowania

Autorzy serdecznie dziękują dr Geraldowi Tulzer, Wolfgangowi Arzt oraz całemu zespołowi z *Women's and Children's Hospital* Linz w Austrii za nieocenioną pomoc w przygotowaniu się do przeprowadzenia pierwszej w Polsce skutecznej interwencji kardiologicznej u płodu.

Acknowledgements

The authors are grateful to dr Gerald Tulzer, Wolfgangowi Arzt and the team from *Women's and Children's Hospital* Linz in Austria for their help in successful preparation for the first successful prenatal aortic valvuloplasty in Poland.

Piśmiennictwo

1. Makikallio K, McElhinney D, Levine J, [et al.]. Fetal aortic valve stenosis and the evolution of hypoplastic left heart syndrome: patient selection for fetal intervention. *Circulation*. 2006, 113, 1401-1405.
2. Artz W, Tulzer G. Fetal surgery for cardiac lesions. *Prenat Diagn*. 2011, 31, 695-698.
3. Maxwell D, Allan L, Tynan M. Balloon dilatation of the aortic valve in the fetus: a report of two cases. *Br Heart J*. 1991, 65, 256-258.
4. McElhinney D, Marshall A, Wilkins-Haug L, [et al.]. Predictors of technical success and postnatal biventricular outcome after in utero aortic valvuloplasty for aortic stenosis with evolving hypoplastic left heart syndrome. *Circulation*. 2009, 120, 1482-1490.
5. Wilkins-Haug L, Tworetzky W, Benson C, [et al.]. Factors affecting technical success of fetal aortic valve dilation. *Ultrasound Obstet Gynecol*. 2006, 28, 47-52.
6. Vogel M, McElhinney D, Wilkins-Haug L, [et al.]. Aortic stenosis and severe mitral regurgitation in the fetus resulting in giant left atrium and hydrops: pathophysiology, outcomes, and preliminary experience with pre-natal cardiac intervention. *J Am Coll Cardiol*. 2011, 57, 348-355.
7. Manning N, Acharya G, Impey L, [et al.]. Fetal aortic valvuloplasty as a means to survival. *Ultrasound Obstet Gynecol*. 2011, May 5, doi: 10.102/uoog. 9040.